Beitrag zur Casuistik seltener Frakturen im Ellenbogengelenk.

Inaugural-Dissertation

zur

Erlangung der Doktorwürde

in der

Medizin, Chirurgie und **Geburtshülfe**

der hohen medizinischen Fakultät

der Christian Albrechts-Universität zu Kiel

vorgelegt von

Hugo Fette

aus

Dortmund, Westfalen.

Kölner Verlags-Anstalt und Druckerei, A.-G.

Beitrag zur Casuistik seltener Frakturen im Ellenbogengelenk.

Inaugural-Dissertation

zur

Erlangung der Doktorwürde

in der

Medizin, Chirurgie und **Geburtshülfe**

der hohen medizinischen Fakultät

der Christian Albrechts-Universität zu Kiel

vorgelegt von

Hugo Fette

aus

Dortmund, Westfalen.

Kölner Verlags-Anstalt und Druckerei, A.-G.

No. 48.

Rektoratsjahr 1906—7.

Referent:

Dr. Helferich

Druck genehmigt:

Dr. Heller

z. Z. Dekan.

Meiner lieben Mutter

in Dankbarkeit gewidmet

vom Verfasser.

Digitized by the Internet Archive
in 2026

https://archive.org/details/IA40153522_0011

Wie die Literatur und die tägliche Erfahrung beweisen, gehören die Frakturen zu den häufigsten Unglücksfällen, die der chirurgischen Behandlung bedürftig sind. Besonders bei den Frakturen können wir uns mit ziemlicher Gewißheit auf die Statistiken verlassen; denn seit der Erfindung der Röntgenstrahlen gelingt es uns, die Diagnose einer Fraktur mit einer gewissen Sicherheit zu stellen. Nach P. v. Bruns machen die Knochenbrüche mehr als den siebenten Teil aller in Behandlung kommenden zufälligen Unglücksfälle aus und überwiegen die Luxationen um das Zehnfache. Bezüglich der relativen Frequenz der Frakturen zeigt sich, daß vor allem die Extremitätenknochen der Gefahr der Frakturierung ausgesetzt sind. An der Spitze stehen hier wieder die oberen Extremitäten, speziell die Vorderarmknochen, deren Brüche 18 Prozent aller Frakturen ausmachen. Begründet wird diese Häufigkeit hinreichend durch die Tatsache, daß die Knochen am häufigsten frakturieren, welche infolge ihrer Lage und Verrichtung am meisten den Gelegenheitsursachen der Fraktur ausgesetzt sind.

Die häufigste Veranlassung gibt die Einwirkung einer äußeren Gewalt ab, sei es Sturz aus der Höhe oder Fallen auf ebener Erde, oder die Abwehr eines Stoßes und Schlages. Immer muß natürlich bei diesen Gewalten ihre Intensität eine solche Höhe erreichen, daß die Grenze der Elastizität und Festigkeit des Knochens überschritten wird.

Es soll nun meine Aufgabe sein, über einige seltenere Frakturen im Ellenbogengelenk, über den Bruch des capitulum radii verbunden mit dem des processus coronoideus ulnae, wie sie in der chirurgischen Klinik zu Kiel innerhalb sehr kurzer Zeit an drei Fällen beobachtet wurden, zu berichten.

Die Frakturen des Ellenbogengelenkes gehören wohl zu den wichtigsten Knochenbrüchen, denn diese Verletzung

kann zu der schwersten Arbeitsunfähigkeit führen, sobald durch verspätete und unrichtige Behandlung die Ankylose des Gelenkes erfolgt. Am häufigsten finden wir die Fraktur des Olecranon, die durch direkte und fortgeleitete Gewalteinwirkung hervorgerufen wird. Viel seltener sind die Frakturen des capitulum radii und des processus coronoideus ulnae.

Lange Zeit hindurch hielt man die Zertrümmerung des Radiusköpfchens höchstens für eine Komplikation bei anderen Frakturen der Vorderarmknochen. Cooper und Malgaigne behaupteten sogar, diese Fraktur komme überhaupt nicht vor, sondern es liege hier meistens eine Subluxation oder Luxation des capitulum radii vor. Diese Behauptungen werden einigermaßen erklärlich durch die Schwierigkeit, diesen Knochenbruch exakt zu diagnostizieren infolge der dicken Muskelschicht, die das Radiusköpfchen umgibt. Erst P. Bruns weist darauf hin, daß man es hier nicht mit einer Zufälligkeit zu tun habe, sondern daß diese durch ganz bestimmten Mechanismus entstandene Fraktur als eine typische zu bezeichnen sei. Ebenso konnten auch Velpeau und Hamilton, jeder durch einen Sektionsbefund nachweisen, daß die Fraktur des Radiusköpfchens eine ganz charakteristische und regelmäßige sei, ebenso wie ihre Entstehungsweise. Auf Bruns Veröffentlichung folgten bald andere Berichte von Autoren über diese Fraktur. So wurden durch Hamilton aus der Mütterschen Sammlung drei Fälle gebracht, die keinen Zweifel an der übereinstimmenden Form aufkommen lassen. Bardenheuer beobachtete zwei Fälle dieses Knochenbruches, Hodge (Amerika) sogar dreiunddreißig Längsfrakturen des Radiusköpfchens. Helferich bringt in seinem Atlas der traumatischen Frakturen und Luxationen ein durch Resektion gewonnenes Präparat einer Absprengungsfraktur des capitulum radii. Unter diesen in der Literatur aufgezeichneten Fällen wurden von Hodge bei achtundzwanzig Patienten, von Bruns sieben Mal, von Velpeau und Berrand in je einem Fall eine Komplikation mit der Fraktur des proc. coronoid. ulnae beobachtet.

Schon hieraus ist ersichtlich, daß die Fraktur des proc. coron. eine nicht seltene Begleiterscheinung der Fraktur des Radiusköpfchens ist. Bardenheuer gibt in seinem Werke „Verletzungen der oberen Extremitäten" eine übersichtliche Zusammenstellung über das Vorkommen dieses Bruches des proc. coronoideus. Danach war es Cooper, der zuerst

die Aufmerksamkeit auf diesen Knochenbruch lenkte und so auch andere Autoren veranlaßte, dieser Fraktur mehr Beachtung zu schenken. Hamilton zog dagegen das Vorkommen dieser Verletzung stark in Zweifel, bis sowohl durch in vivo als auch experimentell gewonnene Beobachtungen diese Fraktur anerkannt werden mußte. Der New-Yorker Chirurge Beck macht in seiner Arbeit „Über die Fraktur des processus coronoideus ulnae (Deutsche Zeitschrift für Chirurgie Bd. LX) darauf aufmerksam, daß vor der Erfindung der Röntgenstrahlen die Diagnose dieser Fraktur selten gestellt wurde. Beck schreibt: „Bedenkt man, daß selbst der normale proc. coron. kaum durchpalpiert werden kann, so begreift man wohl, daß sich auch seine Bruchfragmente nicht leicht durchfühlen lassen. Die kräftigen Ligamenta lateralia sowohl, wie das durch die Sehne des Musculus brachialis verstärkte Lig. annulare decken den Fortsatz direkt, so daß eine Dislokation des frakturierten Fragmentes in den wenigsten Fällen zustande kommt." Daraus ersieht man, daß diese Fraktur sicherlich oft übersehen worden ist und erst heute mit Hülfe der Röntgenstrahlen häufiger diagnostiziert wird.

Isolierte Frakturen sind selten beobachtet und Hoffa gibt an, daß sich in der Literatur kaum zwanzig zweifellose Beobachtungen finden. Dagegen ist diese Fraktur sehr häufig mit solchen an den anderen Gelenkenden des Ellenbogens verbunden, und zwar hauptsächlich mit den Frakturen des capitulum radii, wofür auch die Entstehungsweise beider Frakturen hinreichend spricht.

Der Bruch des Radiusköpfchens und des proc. coron. entsteht nach den Untersuchungen Bruns, Ulrichs und anderer Autoren meistens auf indirekte Weise, kann jedoch auch direkt erfolgen durch Fall oder Stoß auf die Außenseite des pronierten Armes. Letztere Art findet sich jedoch weniger häufig infolge der dicken Muskeln, die hier das Radiusköpfchen schützend überdecken. Bei der indirekten Fraktur ist als ursächliches Moment ein Fall auf die vorgestreckte Hand zu betrachten. Für beide Brüche ist es jedoch notwendig, den Mechanismus eines jeden für sich allein zu erörtern, wo wir dann sehen werden, daß wir es bei beiden mit analogen Bedingungen zu tun haben.

Die indirekte Fraktur des capitulum radii kann augenscheinlich nur so erzeugt werden, daß die Eminentia capitata als das dem Radiusköpfchen entsprechende Gelenkende des Humerus durch gewaltsamen Anprall gegen

den Rand der Gelenkfläche des Radiusköpfchens dieses absprengt oder abquetscht, also zu einer sog. Meißelfraktur führt. Experimentell hat Bruns diese Fraktur dadurch hervorgerufen, daß er den in der Schulter exartikulierten Arm mit flacher Hand auf den Boden aufstellte und nun auf den Oberarm einen kräftigen Schlag ausführte. Der Erfolg war ein unvollständiger Längsbruch des capitulum radii. Ebenso hat v. Lesser durch Schlag auf die unteren Epiphysen der Vorderarmknochen bei rechtwinkliger Beugung des Ellbogengelenkes, Pronation des Vorderarmes und Fixation des Oberarmes eine Abquetschung eines Segmentes des Radiusköpfchens erzielt. Ferner finden sich in der Literatur auch am Lebenden beobachtete Fälle. So konstatierte v. Lesser bei einem Matrosen, der vom Maste auf den flektierten Ellbogen fiel, eine klaffende Fissur durch die vordere Partie der Gelenkfläche des Radiusköpfchens verbunden mit einer Fraktur des proc. coron.

Bei diesem oben beschriebenen Mechanismus kann sowohl der Arm sich in Streckung wie in Beugung befinden. Mehrere Gründe sprechen jedoch dafür, daß die Fraktur des capitul. radii häufiger bei gestrecktem Ellenbogen eintritt. Betrachten wir anatomisch den Arm in Streckstellung, so finden wir, daß dann die Gelenkfläche des Radius nach hinten zu die Eminentia capitata des Humerus überragt, ja sogar ein Teil der tellerförmigen Gelenkfläche in keinem Kontakt mehr mit dem Humerusende steht. Erfolgt in dieser Stellung der Anprall der Gelenkfläche des Humerus gegen das Radiusköpfchen, so wird der vordere Umfang des capitul. radii getroffen und abgesprengt, während in der Beugestellung des Ellenbogens beide Gelenkflächen in vollständiger Berührung sind, also die Absprengung eines Segmentes weniger wahrscheinlich wird.

Sehen wir uns nun den Mechanismus der Fraktur des proc. coron. an, so finden wir bewiesen durch die Experimente Lotzbecks, Ulrichs und anderer Autoren, daß diese Verletzung analog der des Radiusköpfchens durch Fall auf den inneren Rand der Vola manus bei ausgestrecktem Arm resp. besser bei mäßig gestrecktem Vorderarm erfolgt. Der Kleinfingerrand wird hier besonders von der Gewalt getroffen und dadurch der proc. coron. vor allem gegen die Trochlea angedrängt und abgesprengt, oder die durch das Gewicht des Körpers nach unten getriebene Trochlea stemmt den proc. coron. ab. Es pflanzt sich bei dieser

Stellung des Armes die Gewalt durch die Vorderarmknochen, besonders durch die ulna und den proc. coron., auf den inneren unteren Rand der Trochlea bei durch Muskeln festgestelltem Oberarm fort, und nun sprengt die Trochlea als der widerstandsfähigere Knochenteil durch Gegenstoß den proc. coron. ab, weil bei dieser Gewalteinwirkung nur der Knochenvorsprung und nicht das ganze Gelenkende der ulna den Stoß trägt. Je weiter nun der Arm gestreckt ist, ein desto geringerer Teil des proc. coron. wird den Gegenstoß erhalten und dadurch abgesprengt werden.

Durch Lotzbeck ist jedoch erwiesen worden, daß auch bei Fall auf den flektierten, indes durch Muskelaktion festgestellten Oberarm eine Fraktur des proc. coron. hervorgerufen werden kann. Das gleiche hält Schüller für möglich. Der Mechanismus bei dieser Armstellung ist der, daß der proc. coron. von der Trochlea abgeschlagen wird, wobei jedoch eine forcierte Seiten- und Drehbewegung des Vorderarmes notwendig ist. Die Experimente von Schüller zeigen, daß folgende Bedingungen zur Fraktur führen: „a) forcierte Adduktion des gestreckten und gebeugten Armes, b) forcierte Abduktion verbunden mit forcierter Supination, c) forcierte Supination oder Pronation allein sind imstande, die Spitze des proc. coron. an der inneren oder äußeren Trochleakante abzusprengen." (Bardenheuer, Verletzungen der oberen Extremitäten.) Experimentell sind Frakturen des proc. coron. an Leichen von verschiedenen Autoren erzeugt worden. So erhielt Bruns einen Bruch des proc. coron., indem er den Arm bei mäßiger Extension im Ellenbogengelenk mit der Kleinfingerseite auf den Boden aufstützte und auf den Humerus einen kräftigen Hammerschlag führte. Ebenso berichtet Ulrichs über seine Versuche, an dem amputierten Oberarm die Fraktur des proc. coron. zu erzeugen, daß er sowohl bei extendiertem als auch bei flektiertem Arm diese Fraktur hervorrufen konnte. Wichtig ist hier, daß bei sehr vielen Fällen zugleich eine Fissur des capitul. radii eintrat.

Nicht allein durch die Experimente, künstlich diese Frakturen zu erzeugen, sondern auch durch die in der Literatur angegebenen Fälle wird hinreichend bewiesen, daß die Fraktur des capitul. radii und die des proc. coron. bei indirekter Gewalteinwirkung auf den Ellenbogen am häufigsten zusammentreffen. Diese Komplikation läßt sich durch folgende Darstellung des Mechanismus erklären.

Fällt jemand auf die Hand, so bricht, wie von allen Seiten zugegeben wird, am häufigsten der Radius, da ein jeder beim Stürzen sich mit der Vola manus zu halten sucht und zu diesem Zwecke den Vorderarm in Pronationsstellung bringt. Die Folge ist, daß der Fallende zuerst mit der Radialseite der Hand den Boden berührt, und durch die Gewalt des Sturzes auf diese Weise die Fraktur des Radiusköpfchens davonträgt. Gelingt dem Fallenden diese Pronationsstellung nicht ganz, so wirkt der Stoß zugleich auf die Ulna, und in der Längsrichtung dieses Knochens fortgepflanzt, auf das Ellenbogengelenk mit heftiger Gewalt ein. Der proc. coron. wird dadurch gegen das untere Humerusende, die Trochlea, angestemmt und bricht ab. Ob hierbei der Arm extendiert oder flektiert war, ist für die Entstehung dieser Frakturen gleichgültig, obgleich, wie nachgewiesen ist, bei extendiertem Arm diese Frakturen häufiger sind.

Die Bruchlinie bei diesen Frakturen verläuft meist schräg, bei den Frakturen des Radiusköpfchens von der oberen Gelenkfläche ausgehend und ein Segment des Köpfchens abtrennend. Es kann sich um eine vollständige Abtrennung eines Stückes des capitulum radii handeln, oder aber wir haben nur eine Fissur vor uns. Unter den von Bruns gesammelten Fällen finden sich fünf Fälle von Fissur, wobei die einzelnen Fragmente entweder klafften, oder in völligem Kontakt geblieben waren. Wegen der Schwierigkeit der Diagnose ohne Röntgenstrahlen sind sicherlich solche Fissuren oftmals nicht zur Kenntnis gelangt. Beim vollständigen Bruch, der meistens intracapsulär ist, wird ein größeres oder kleineres Stück abgesprengt, und zwar wird mit Vorliebe der vordere Teil des Randes abgesprengt, weniger der hintere und äußere. Bei diesen rein intraartikulären Frakturen kann das abgesprengte Segment entweder frei im Gelenk liegen, oder wird durch einen Kapselstreifen gehalten. Wird jedoch ein größeres Stück vom Radiusköpfchen abgesprengt, so erstreckt sich die Bruchlinie über das Gelenk hinaus, wir haben es mit einer intra- und extrakapsulären Fraktur zu tun, wobei die Fragmente meist in ihrer Längsrichtung klaffen.

Bei der Fraktur des proc. coron. wird dieser entweder an seiner Spitze oder Basis von der Ulna getrennt. Die meisten Chirurgen sind der Ansicht, daß in den häufigsten Fällen nur die Spitze des processus betroffen ist, und Ulrichs sucht dies in seiner Arbeit „Über die Fraktur des

proc. coronoideus" durch Fälle aus der Literatur und durch Experimente an Leichen zu beweisen. Er hält eine Absprengung an der Basis nur möglich bei direkter Gewalteinwirkung, und führt mehrere Fälle hierfür an, darunter den von Lotzbeck beobachteten, wo durch einen Granatsplitter neben anderen Frakturen des Ellenbogengelenkes eine solche der Basis des proc. coron. gefunden wurde. Handelt es sich um einen Bruch an der Basis des processus, so steht das abgesprengte Stück unter dem Einfluß des muskulus brachialis, denn dieser Muskel setzt, wie Helferich besonders betont, nicht an der Spitze, sondern erheblich unterhalb derselben an.

Die Diagnose dieser Frakturen, sowohl der des Radiusköpfchens, wie auch der des proc. coron. ist nicht ganz leicht. Wohl selten wird eine Fissur des capitulum radii ohne Röntgenstrahlen diagnostiziert werden können, denn das Radiusköpfchen wird durch die Supinatoren und Extensoren in ziemlich dicker Schicht überdeckt. Hier können nur ganz ausgesprochene Symptome zur Diagnose führen, wie Klaffen der Bruchränder, die man durchfühlen kann und event. Verbreiterung des Radiusköpfchens. Vor allem hat man bei der Diagnose auf die Entstehungsweise der Verletzung, durch Fall auf die Radialseite der Hohlhand bei proniertem, wenig gestrecktem Arm Rücksicht zu nehmen, eine Tatsache, die durch den Mechanismus der Fraktur hinreichend erklärt scheint. Ferner wird man bei dem Bruch des Radiusköpfchens eine große Schmerzhaftigkeit in der Ellenbeuge bei Druck auf das Radiusköpfchen und bei Pro- und Supinationsbewegungen, wobei Crepitation und abnorme Beweglichkeit des abgesprengten Fragmentes sich finden können, konstatieren.

Die Zeichen einer Fraktur des proc. coron. bilden zur Hauptsache die bei diesem Bruche auffallende Störung der Beugefähigkeit und nach Bardenheuer „die meist dauernd bestehende Differenz zwischen Flexionsfähigkeit in der Pro- und in der Supinationsstellung." Der Patient kann entweder überhaupt nicht, oder nur unter den heftigsten Schmerzen den Arm in Pronationsstellung beugen, während diese Bewegung unter ganz geringen Schmerzen bei Supination des Vorderarmes ausgeführt wird. Die Erklärung hierfür gibt die anatomische Anordnung der Muskeln des Ellenbogengelenkes. Bei proniertem Arm tritt der Biceps außer Tätigkeit, und nur der Brachialis internus hat hier den Unterarm zu beugen. Da aber die Fraktur des proc.

coron., die Ansatzstelle dieses Muskels, diese Funktion zu nichte macht, ist die Flexion nicht möglich. Weiter wird man bei der Fraktur des proc. coron. wiederum durch die Art der Entstehung, Fall auf den ulnaren Rand des Handtellers bei gestrecktem Arm, durch den bei Eintritt der Fraktur gefühlten Schmerz, die Anschwellung und auftretende Ecchymosis in der Ellenbogenbeuge auf die richtige Diagnose geführt werden. Unter Umständen kann fühlbares Crepitieren die Diagnose noch festigen. Die durch die Fraktur bedingten Funktionsstörungen, die immer auftreten, sind oben schon erwähnt. Bei der seltenen Fraktur durch die Basis des processus wird man häufig eine geringe Verschiebung des Olekranon nach hinten, eine Subluxation finden, die durch Ziehen am Vorderarm leicht gehoben werden kann, jedoch sofort wieder eintritt, sobald man bei stumpfwinkliger Stellung des Ellenbogens den Vorderarm nach hinten drückt. (Helferich.)

Die Prognose dieser Frakturen ist abhängig von dem Eintritt und der Art der Behandlung. Es muß hier ganz besonders darauf hingewiesen werden, daß bei diesen Gelenkfrakturen eine möglichst frühe sachgemäße Behandlung das erste Erfordernis ist, wenn man nicht später ein völlig aukylosiertes Gelenk mit gänzlicher Gebrauchsunfähigkeit der Extremität einer langwierigen, oft nutzlosen Nachbehandlung unterziehen will.

Bei der Fraktur des Radiusköpfchens ist die Prognose günstig, solange nur eine Fissur vorhanden ist. Diese heilt meistens ohne umfangreiche Callusbildung aus. Bei einer Fraktur aber, wo das Segment vollständig von dem Gelenkende getrennt ist, sind die Verhältnisse bedeutend schwerere. Hier wird eine Heilung wohl selten so vollständig sein, daß wir keinerlei Funktionsstörungen des Gelenkes erhalten. Der Grund hierfür ist darin zu suchen, daß die beiden Fragmente in nur wenigen Fällen ganz adaptiert heilen. Der häufigste Befund wird eine mächtige Callusbildung sein, die zwar zur Vereinigung der Bruchstücke führt, jedoch durch diese Größenzunahme des Gelenkendes ein bedeutsames Hindernis in der Gelenkfunktion abgibt. Es kann nun in leichteren Fällen eine behinderte Pro- und Supination, in schweren sogar eine völlige Ankylose des Gelenkes eintreten. Hier ist es dann meistens notwendig, dem Patienten auf blutigem Wege einen gebrauchsfähigen Arm zu verschaffen, d. h. durch Resektion des Radiusköpfchens die Behinderung zu heben.

Die Fraktur des proc. coron. hat eine bedeutend günstigere Prognose, denn dieses Bruchfragment kann nicht die Behinderung in der Gelenkfunktion hervorrufen, wie das abgesprengte Radiusköpfchen. Meistens tritt eine völlige Funktionsfähigkeit des Gelenkes wieder ein, wie die Fälle von Zeis, Lotzbeck und Riedinger beweisen, wo sowohl Beugung und Streckung, als auch Pro- und Supinationsbewegungen ohne jegliche Behinderung möglich waren. Die Vereinigung der Fragmente ist meist eine fibröse, weil dieselben nicht mit einander in Kontakt gesetzt werden können. Jedoch ist auch die knöcherne Verbindung bewiesen, wie Sektionsfälle zeigen. Die fibröse Vereinigung läßt allerdings in Bezug auf Festigkeit viel zu wünschen übrig, da nachgewiesenermaßen das fibröse Gewebe oft Lücken aufweist, oder sogar nur in Form von Bändern oberflächlich die Segmente vereinigt. In solchen Fällen tritt dann eine ziemliche Gebrauchsstörung des Gelenkes ein und der abgestoßene proc. coron. wirkt wie ein Fremdkörper. Am günstigsten sind in Bezug auf ihre Prognose auch hier die einfachen Fissuren des processus, weil hier kaum eine Diastase der Fragmente eintritt. Je kleiner, und darum durch das elastische Gewebe um so weiter von der Ulna entfernt das Segment des processus ist, um so ungünstiger wird die Prognose, denn in diesem Fall tritt keine den Ansprüchen der Knochenfestigkeit entsprechende Vereinigung ein. Es bleibt hier immer eine bedeutende Verminderung der Gelenkkraft, besonders für die Flexion in Pronationsstellung zurück, wofür die Begründung durch die Anatomie der Muskeln gegeben ist, was oben schon auseinander gesetzt wurde.

Da wir nun meistens eine Fraktur des Radiusköpfchens mit der des proc. coron. verbunden vorfinden, so werden wir unsere Behandlung für beide Frakturen zugleich geeignet wählen müssen, und zwar haben wir folgende zwei Bedingungen zu erfüllen: a) die Fragmente gut zur Vereinigung zu bringen, b) eine Ankylose des Gelenkes zu verhindern. Beide Anforderungen erfüllt nach den heutigen Ansichten der Extensionsverband. Jedenfalls entgehen wir hierdurch der größten Gefahr bei Gelenkfrakturen, der Ankylose, und können auf diese Weise am günstigsten die Verbindung der Fragmente erreichen. Beim Anlegen des Verbandes wird der Vorderarm in Supinationsstellung nach unten und etwas dorsalwärts, und der proc. coron. selbst nach unten dauernd extendiert. Man bringt den

Vorderarm durch Längszug in leichte dorsale Streckung, und zieht gleichzeitig den musculus brachialis durch einen zweiten oberhalb des abgebrochenen processus festangelegten Extensionsverband nach unten, und dehnt dadurch sowohl den retrahirten Muskel, wie auch alle retrahirten elastischen Gewebe an der Vorderseite des Gelenkes nach unten. Auf diese Weise wird der abgesprengte proc. coronoid nach abwärts geleitet, und durch den Längszug werden die Fragmente des Radiusköpfchens in die richtige Lage zu einander gebracht. Schon frühzeitig, etwa nach acht Tagen, beginnt man mit passiven Bewegungen des Gelenkes, ohne jedoch den Streckverband zu entfernen. Hierdurch begegnet man ebenfalls den die Ankylose herbeiführenden Ursachen, nämlich der dauernden Berührung der Gelenkteile und der Retraktion der elastischen Gewebe, und verhindert die so oft auftretende Inaktivitätsatrophie der Muskeln. Die aktiven Bewegungen läßt man beginnen, wenn die Verbindung zwischen den Fragmenten an Stärke die Retraktion der Muskeln übertrifft, wobei man gleichzeitig den Arm kräftig massieren läßt.

An der Hand dieser Abhandlung will ich jetzt die drei mir gütigst zur Verfügung gestellten Fälle besprechen.

Fall I. v. P., 26 Jahre alt, Maschinenbautechniker aus Kiel, fiel am 9. Juni bei mäßiger Fahrt auf ebener Straße vom Fahrrad. Er fiel schräg nach vorn auf den vorgehaltenen Arm. Patient empfand gleich heftige Schmerzen im Ellenbogen und waren Bewegungen sehr beschränkt.

Status praesens: Kräftig gebauter Mann. Rechter Vorderarm dicht unter dem Ellenbogen frakturiert. Starkes Haematom. Man fühlt das prominente zentrale Bruchstück der ulna als Spitze zwei querfingerbreit unter dem Olekranon. Der Radius steht nach vorn leicht luxiert, oberhalb der Höhe des Condylus externus Humeri. Das Röntgenbild ergibt eine Fraktur des proc. coron. und des capitulum radii. Therapie: Reposition in Chloroformnarkose, Fixierung in rechtwinkliger Beugestellung durch Schiene. Der Extensionsverband wird dann in Streckstellung angelegt, bei Belastung von 10—15 Pfund, und allmählich wird der Arm wieder in Beugestellung gebracht.

Seit dem 20. Juni Scharnierschiene für Extension eingerichtet. Unter Massage und Bewegungsübungen tritt deutliche Besserung der Beweglichkeit ein. Der Arm kann aktiv bis zum rechten Winkel gebeugt, und fast völlig

gestreckt werden, auch Pro- und Supinationsbewegungen sind, wenn auch beschränkt, möglich.

Während durch die manuelle Untersuchung eine Fraktur des Olekranon diagnostiziert war, zeigte das Röntgenbild die Fraktur des proc. coron. und des capitul. radii. Der Fall auf den vorgehaltenen flektierten Arm erklärt deutlich die beiden Frakturen. Durch den Anprall wurde der proc. coron. gegen die trochlea angestemmt und abgesprengt; wahrscheinlich war bei dem Sturz der Vorderarm auch in Pronationsstellung, wie es doch das gewöhnlichste ist, und wurde gleichzeitig der Radius mitgetroffen, so daß das capitulum radii frakturierte. Der Extensionsverband wurde nach Angabe des Herrn Geheimrat Helferich folgendermaßen angelegt. Durch ein Charnier in der Gegend des Olekranon wurde ermöglicht, daß der Vorderarm gegen den Oberarm bewegt werden konnte. Durch Längszug an dem supiniertem Arm und durch besonderen Zug oberhalb des proc. coron. wurden die Fragmente beider Frakturen in die richtige Lage gebracht, und konnte man bald eine deutliche Besserung der Beweglichkeit wahrnehmen.

Fall II. Hoffmann, Walter, 20 Jahre, Kellner in Ellerbeck. Patient verletzte sich am 8. Mai sein linkes Ellenbogengelenk. Er glitt beim Herabsteigen der Treppe aus und fiel mit voller Wucht auf die linke Hand auf, während er das Ellenbogengelenk rechtwinklig gebeugt hielt. Danach knickte er im Ellenbogengelenk nach außen um. Sofort erhebliche Schmerzen und Bewegungsbeschränkung im Gelenk. Zur Behandlung der Klinik überwiesen.

Status praesens: Bei dem gesunden jungen Mann ist die ganze linke Ellenbogengegend mäßig stark geschwollen, etwas stärker als die Umgebung ist die Gegend des capitulum radii betroffen. Das Gelenk steht fast gestreckt, Vorderarm in $^3/_4$ Pronation. Das Gelenk kann aktiv langsam bis über einen rechten Winkel gebeugt werden. Dagegen ist die Supination aktiv garnicht, und auch passiv nur wenig und unter starken Schmerzen ausführbar. In gestreckter Stellung ist der nach außen offene Winkel des Ellenbogengelenkes links etwa 10 Grad kleiner als rechts. Die Knochenkonturen sind bei der Betastung unverändert, doch besteht umschriebene Druckempfindlichkeit in der Gegend des Collum radii und in der Mitte des Ellenbogengelenkes. Das Röntgenbild zeigt eine Kompressionsfraktur des capitul. radii und Abbruch des proc. coron. ulnae.

Therapie: Extraktionsbehandlung, schräger Längszug und supinierende Züge.

18. Mai. Schon nach einigen Tagen Supination vollkommen möglich, Schwellung zurückgegangen. Es wird mit passiven Bewegungen begonnen.

23. Mai. Patient außer Bett. Der linke Arm in Mitella. Beweglichkeit vom gestreckten bis zum rechten Winkel möglich. Patient wird mit Mitella entlassen.

Dieser Fall ist als ein typischer zu bezeichnen. Die in der Abhandlung beschriebene Entstehungsweise dieser Frakturen wird hier vom Patienten selbst angegeben. Zuerst fiel er auf die Radialseite der Vola manus, und wurde durch diese Gewalt das capitul. radii abgequetscht. Da aber die Pronation des Vorderarmes bei dem Fall nicht völlig gelang (der Arm stand bei der Aufnahme in $^3/_4$ Pronation), so wurde gleichzeitig auch die Ulna getroffen, und dadurch der proc. coron. frakturiert. Das Röntgenbild zeigt die Bruchlinie in der Längsrichtung verlaufend, und zwar ausgehend von dem vorderen Rande der Gelenkfläche des capitul. radii (Abbild. I.) Zugleich sieht man einen feinen Spalt durch den proc. coron. der uns berechtigt, hier nur eine Fissur anzunehmen. (Siehe Abbild. II.)

Durch Extensionsbehandlung wird innerhalb weniger Tage die Bewegungsmöglichkeit ziemlich wieder hergestellt, und konnte Patient nach vierzehn Tagen aus der klinischen Behandlung entlassen werden.

Fall III.) Quast, Joh., 56 Jahre, Kutscher. Patient gibt an, im März dieses Jahres von einer Leiter gefallen zu sein und zwar aus einer Höhe von 5 Metern. Er fiel direkt auf den linken Arm. Sofort stellten sich starke Anschwellung und Schmerzen im Gelenk ein. Er wurde vom Arzte die ersten zehn Tage mit Eisumschlägen behandelt, dann trug er vierzehn Tage lang einen Schienenverband. Allmählich bildete sich eine Steifigkeit im Ellenbogengelenk und in geringem Maße auch im Schultergelenk aus. Patient wird zur Beobachtung der Klinik überwiesen.

Status praes: Am linken Ellenbogen starke Deformität. Aktive Bewegung unmöglich, passive nur in ganz geringem Umfange wegen festen knöchernen Widerstandes. Unterarm steht zum Oberarm in einem Winkel von etwa 135 Grad. Arm in Mittelstellung zwischen Pronation und Supination. Pronations- und Supinationsbewegungen mög-

lich. Flexions- und Extensionsbewegungen der Finger erhalten. Umfang in der Mitte des Olekranon gemessen, links 26 Zentimeter, rechts $28^1/_2$ Zentimeter. Umfang des Armes vier fingerbreit unterhalb des Gelenkes, links 25 Zenti-

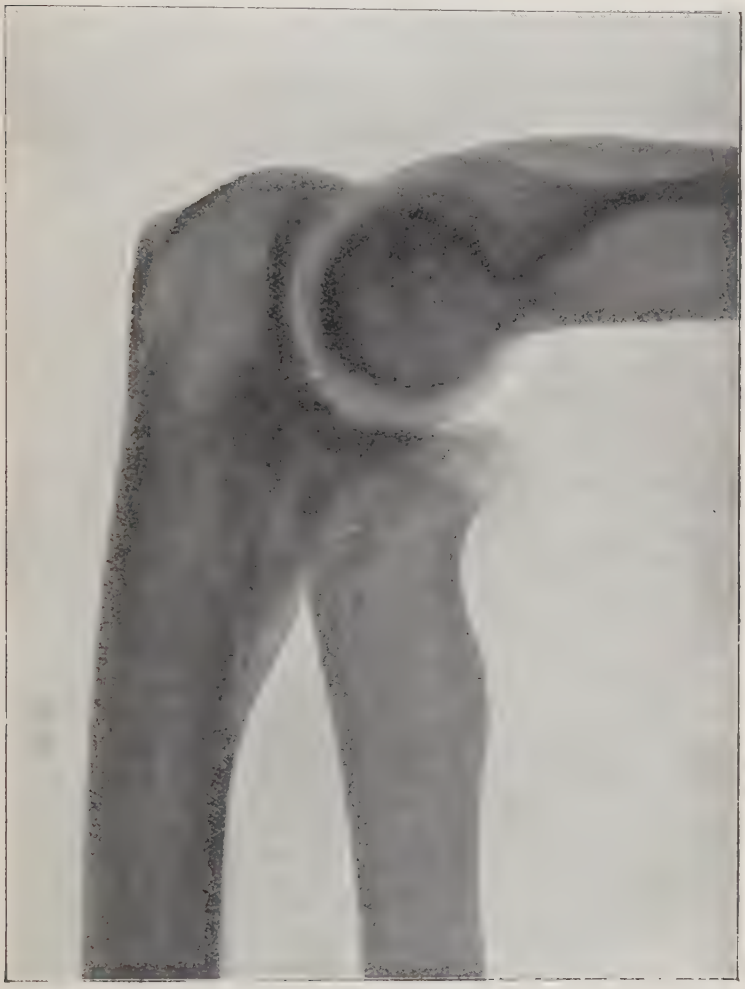

Abbild. I.

meter, rechts 26 Zentimeter. Im Schultergelenk aktive und passive Bewegung seitlich bis zur Horizontalen, nach vorn ebenfalls nur bis zur Horizontalen möglich, Bewegung nach hinten normal. Entfernung zwischen Akromion und Olekranonspitze links 31 Zentimeter, rechts 34 Zentimeter.

Therapie: Mobilisation in Narkose. Unter mehrfachem Krachen von Knochen wird der Arm in rechtwinklig gebeugte Stellung gebracht. Mobilisation der Schulter,

Abbild. II

Schienenverband. Der Kranke beginnt nach drei Tagen seinen Arm in der Schulter und im Ellenbogengelenk zu bewegen. Patient wird massiert, der Arm passiv bewegt und weitere medicomechanische Behandlung angeordnet.

Hier haben wir es mit einem ankylotischen Gelenk zu tun. Die Röntgendurchleuchtung zeigt die Fragmente knöchern verbunden, jedoch sieht man noch deutlich die Bruchlinien, sowohl am capitul. radii, wie am process. coron. Dieser Fall zeigt, wie wichtig es ist, daß diese Frakturen, möglichst schnell in Behandlung kommen und die Hauptaufgabe darin besteht, die Ankylose des Gelenkes zu verhindern. Der Mechanismus dieser Fraktur stimmt mit dem bei Fall I überein.

Zum Schlusse ist es mir eine angenehme Pflicht, meinem hochverehrten Lehrer Herrn Geheimrat Helferich für die Überweisung dieser Arbeit meinen verbindlichsten Dank auszusprechen.

Literatur.

Helferich: Frakturen und Luxationen.

Bruns: Fraktur des Radiusköpfchens, Centralblatt für Chirurgie 1880.

Bruns: Lehre von den Knochenbrüchen.

Bardenheuer: Verletzungen der oberen Extremitäten.

Hoffa: Frakturen und Luxationen.

Pinner: Deutsche Zeitschrift für Chirurgie. Bd. XIX 1883.

Rudolphi: Beitrag zur Casuistik der Längsbrüche des Radiusköpfchens. Inaug.-Diss. Greifswald 1879.

Ulrichs: Über die Fraktur des Processus coronoideus (Deutsche Zeitschrift für Chirurgie Bd. X.)

Beck: Über die Fraktur des Processus coronoideus (Deutsche Zeitschrift für Chirurgie Bd. LX.)

Lebenslauf.

Ich Hugo Fette, evangelischer Konfession, bin am 18. Mai 1882 in Dortmund geboren. Mein Heimatsort ist Dortmund und bin ich Staatsbürger in Preußen. Ich besuchte das Gymnasium in Dortmund und bestand an dem Gymnasium in Dortmund Ostern 1901 das Abiturienten-Examen. Ich studierte an den Universitäten Bonn (2), Kiel (3), Erlangen (1), Heidelberg (1), Kiel (3) und bestand am 6. Mai 1903 das ärztliche Vorexamen in Kiel, und am 3. August 1906 die ärztliche Staatsprüfung in Kiel. Dann bestand ich am 27. August 1906 das Kolloquium des Doktorexamens. Die Approbation als Arzt habe ich noch nicht in Händen.